

Severe cutaneous adverse drug reactions: definition, alert signs and treatment

Roberta Fachini Jardim Criado¹, Paulo Ricardo Criado², Cidia Vasconcellos³

1 - Pós-graduanda em Clínica Médica, Médica Assistente e preceptora do Serviço de Alergia e Imunologia do Hospital do Servidor Público Estadual de São Paulo e Alergologista voluntária da Faculdade de Medicina do ABC; 2 - Mestre em Clínica Médica, Médico Assistente e Preceptor dos Serviços de Dermatologia do Hospital do Servidor Público Estadual de São Paulo e Complexo Hospitalar Padre Bento de Guarulhos; 3 - Doutora em Medicina, Médica Assistente do Serviço de Dermatologia do Hospital do Servidor Público Estadual de São Paulo e LIM-56 HC da Faculdade de Medicina da USP

Resumo

Objetivo: As reações cutâneas graves adversas à droga (RCGAD) são as que geralmente necessitam de internação hospitalar, por vezes em unidade de terapia intensiva ou de queimados, com observação minuciosa dos sinais vitais e da função de órgãos internos. O objetivo é descrever estas reações facilitando o seu rápido reconhecimento e tratamento.

Métodos: Realizada a análise da literatura através das bases de dados MEDLINE e LILACS utilizando-se os unitermos: reação cutânea adversa à droga, reação alérgica à droga, alergia grave à droga. Foram selecionados os artigos originais mais relevantes e os de revisão da literatura.

Resultados: Fazem parte deste grupo a anafilaxia, a síndrome de Stevens-Johnson (SSJ), a necrólise epidérmica tóxica (NET) e, dependendo do envolvimento sistêmico, a síndrome de hipersensibilidade à droga, as eritrodermias, a pustulose exantemática aguda generalizada (PEGA), a necrose cutânea induzida por anticoagulante, as vasculites de pequenos vasos, a vasculite de hipersensibilidade ao propiltiouracil e as reações tipo doença do soro.

Conclusões: No manejo de situações que envolvem um paciente com reação aguda adversa à droga deve-se observar alguns princípios gerais: 1) Quando possível, identificar o mecanismo fisiopatológico envolvido na reação; 2) Identificar o mais rapidamente possível a droga responsável pela reação e retirá-la; 3) Após a recuperação da fase aguda de uma reação grave adversa a droga, faz-se necessários seguimentos para tratamento e correção das seqüelas das membranas mucosas e danos oculares.

Rev. bras. alerg. imunopatol. 2003; 26(3):110-128 reações adversas à drogas, reação cutânea adversa à droga, reação alérgica à droga, alergia grave à droga.

Abstract

Objective: Potentially serious drug adverse cutaneous reactions (SDACR) are that generally demanding hospital internment, sometimes at intensive care unit or burnt unit, with close observation of the vital signals and viscera function. The objective is to describe these reactions in order to facilitating their prompt recognition and treatment.

Methods: Literature analysis through MEDLINE and LILACS databases using the following key words: adverse cutaneous drug reaction, allergic drug reaction, severe drug allergy. The most relevant original papers and revision papers had been selected.

Results: Anaphylaxis, Stevens-Johnson syndrome (SSJ), toxic epidermal necrolysis (TEN) and, depending on the systemic involvement, drug hypersensitivity syndrome, erythroderma, acute generalized exanthematous pustulosis (AGEP), anticoagulant-induced skin necrosis, vasculitis of small vessels, propylthiouracil hypersensitivity vasculitis and serum sickness disease compose the SDACR.

Conclusions: Some general principles must be observed when managing situations that involve a patient with adverse acute drug reaction: 1) If possible, to identify the involved reaction physiopathologic mechanism; 2) the early recognition of the offending drug and perform the immediate withdrawal; 3) after the recovery of the acute phase of adverse the serious reaction

to the drug it becomes necessary a close fol-low up for treatment and correction of the mucous membranes and ocular damages sequels.

Rev. bras. alerg. imunopatol. 2003; 26(3):110-128 adverse cutaneous drug reaction, allergic drug reac-tion, severe drug allergy.

Introdução

As reações adversas à drogas são complicações relevantes da terapêutica medicamentosa¹. Esti-ma-se que 5% a 15 % dos pacientes tratados com algum medicamento desenvolvam reações adver-sas.

A incidência de reação adversa à droga em pa-cientes hospitalizados é de 30%, sendo que 2% a 3 % constituem reações cutâneas^{1,2}. Tais reações, freqüentemente, não são graves, mas podem de-terminar considerável morbidade³.

A prevalência de reações cutâneas graves ad-versas à drogas (RCGAD) é estimada em 1/1000 pacientes hospitalizados, sendo a síndrome de Stevens-Johnson (SSJ) e a necrólise epidérmica tóxica (NET) particularmente graves⁴. De forma geral, reações cutâneas fatais à drogas ocorrem em 0,1% dos pacientes clínicos e 0,01% dos pa-cientes cirúrgicos¹.

Podemos definir RCGAD como as que geral-mente necessitam de internação hospitalar, por vezes em unidade de terapia intensiva ou de quei-mados, com observação minuciosa dos sinais vi-tais e da função de órgãos internos. Fazem parte deste grupo a anafilaxia, a síndrome de Stevens- -Johnson (SSJ), necrólise epidérmica tóxica (NET) e, dependendo do envolvimento sistêmico, a síndrome de hipersensibilidade à droga, as eri-trodermias, a pustulose exantemática aguda gene-ralizada (PEGA), a necrose cutânea induzida por anticoagulante, as vasculites de pequenos vasos, a vasculite de hipersensibilidade ao propiltiouracil e as reações tipo doença do soro⁴.

A rápida diferenciação entre uma RCGAD e uma erupção menos grave pode ser difícil, porém é essencial, sendo a retirada da droga suspeita a intervenção mais importante para reduzir a mor-bidade⁴.

A maioria das reações cutâneas à drogas é fre-qüentemente observada como um exantema mor-biliforme ou máculo-papuloso^{2, 5, 6}. Infelizmente, os exantemas morbiliformes constituem com fre-qüência a forma de apresentação inicial de rea-ções mais graves, incluindo a NET, doença do so-ro e a síndrome de hipersensibilidade à droga⁴.

Djien *et al*³, estudando 133 pacientes com rea-ções à drogas, as quais clinicamente manifesta-ram-se como erupções cutâneas eritematosas (exantemas morbiliformes, esscarlatiniformes, má culo-papulosos e pequenas pápulas isoladas), concluíram pela existência de três marcadores clí-nicos de gravidade, frente a este tipo de reação: febre, linfadenopatia e acometimento cutâneo extenso. Estes autores excluíram do estudo for-mas específicas tais como a SSJ, NET, erupção fixa a droga, PEGA, fototoxicidade e vasculites. Sugerem que nos casos de reação à droga com acometimento cutâneo extenso, com ou sem lin-foadenopatia, há necessidade de investigação la-boratorial com hemograma completo e provas de função hepática.

Em 1994, Roujeau e Stern⁴ propuseram crité-rios clínicos e laboratoriais que permitem a sus-peita que uma reação à droga possa progredir pa-rra comprometimento mais grave (tabela 1).

1. Anafilaxia e reações anafilactóides:

A anafilaxia é uma reação sistêmica, rápida, que geralmente determina risco de vida, decor-rente de reação de hipersensibilidade imediata mediada pela IgE. As reações anafilactóides mi-metizam a anafilaxia, contudo não são relaciona-das a mecanismos imunológicos^{4,7}. Estas reações levam a potente ativação dos mastócitos com li-beração maciça de mediadores^{7,8}.

As drogas não são a causa mais importante de anafilaxia, sendo responsáveis por cerca de 13% a 20% dos casos⁸. As drogas que causam reações anafiláticas são os antibióticos b- lactâmicos (res-ponsáveis por 75% das reações anafiláticas fatais nos Estados Unidos da América), insulina (fato hoje extremamente raro, devido ao emprego de insulina recombinante humana), vacinas (devido aos conservantes, componentes protéicos, gelati-na e em pacientes muito sensíveis a ovo há relatos de reação), extratos alergênicos, protamina e progesterona^{7,8}.

Tabela 1 - Sinais clínicos e alterações laboratoriais de alerta para as reações graves à droga.

Clínicos	Cutâneos	Eritema confluyente/ > 60% Dor ou ardência Edema facial Necrose Púrpura palpável Bolhas ou destacamento epidérmico Edema da língua ou úvula Sinal de Nikolsky positivo Erosões das membranas mucosas
	Gerais	Febre alta (> 40C) Adenomegalia Artralgia ou artrite Taquipnéia / sibilos Hipotensão
Laboratoriais		Eosinofilia (> 1000) Linfocitose com linfócitos atípicos Provas de função hepática anormais

As reações anafilactóides podem ocorrer pelo ácido acetilsalicílico, antiinflamatórios não hormonais, contrastes iodados, inibidores da ECA e fluoresceína⁷.

Durante a anestesia geral podem ocorrer reações anafiláticas e anafilactóides, dificilmente diferenciadas devido a grande quantidade de medicamentos empregados, como os anestésicos, relaxantes musculares, analgésicos, antiinflamatórios não hormonais e antibióticos⁷.

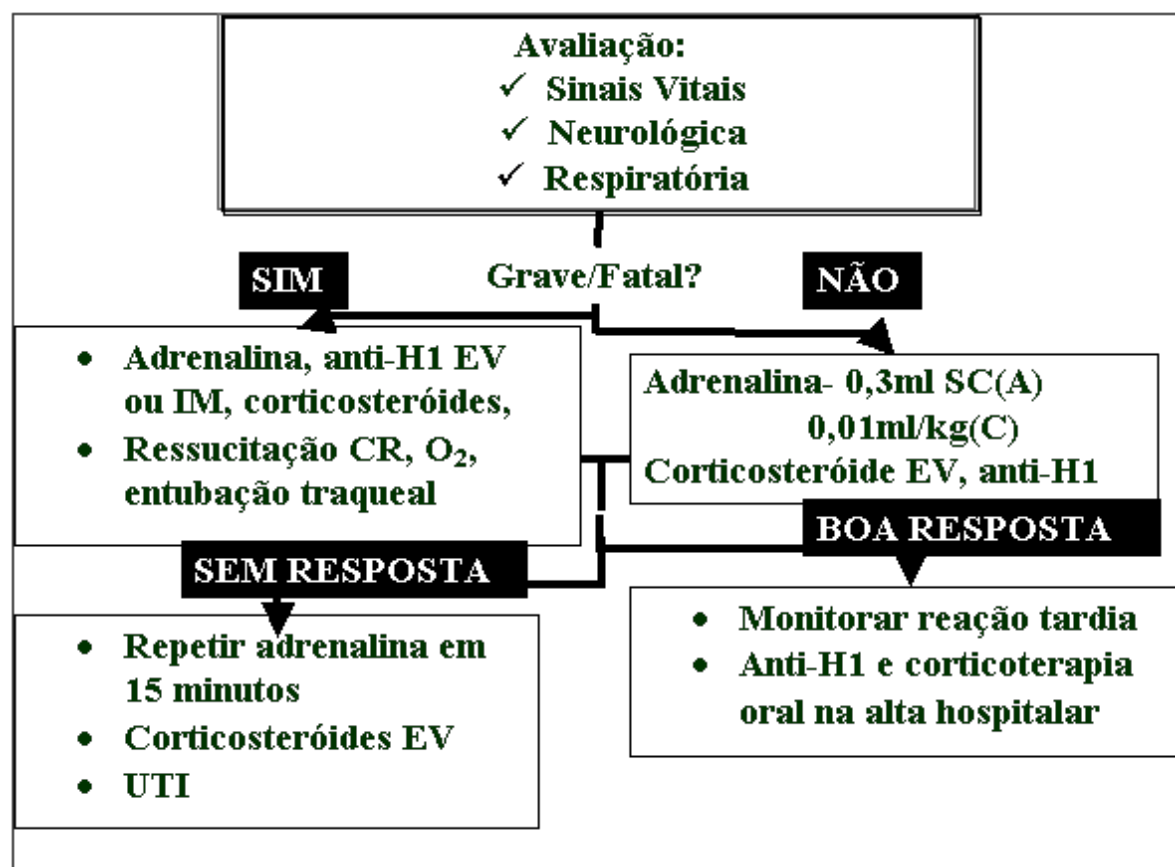
Clinicamente, costumam instalar-se de forma súbita, ocorrendo geralmente trinta minutos a uma hora após o contato com o desencadeante, sendo raras as reações mais tardias. Incluem o aparecimento de prurido, urticária, sintomas rino-conjuntivais, angioedema, especialmente laríngeo, hipotensão e sibilos⁷. São possíveis a ocorrência de dores abdominais, diarreia, vômitos, contrações uterinas e arritmias cardíacas. Pode ou não haver uma fase tardia com o reaparecimento dos sintomas após algumas horas^{4,7}.

O reconhecimento do paciente com anafilaxia deve ser o mais rápido possível e o tratamento iniciado imediatamente, o que diminui a ocorrência de reações fatais⁸. São sinais de anafilaxia com risco de vida a presença de estridor, edema da glote, dispnéia intensa, sibilos, hipotensão, arritmia cardíaca, choque, convulsões e perda da consciência^{7,8}. Um algoritmo com o tratamento da anafilaxia pode ser observado no esquema 1⁷.

2. Eritrodermias:

Caracterizam-se por um quadro de eritema generalizado e descamação (dermatite esfoliativa) da pele constituindo a apresentação morfológica de várias doenças cutâneas como a psoríase, a dermatite atópica, o linfoma cutâneo de células T e as reações à drogas⁹.

Esquema 1 - Algoritmo para tratamento do angioedema.



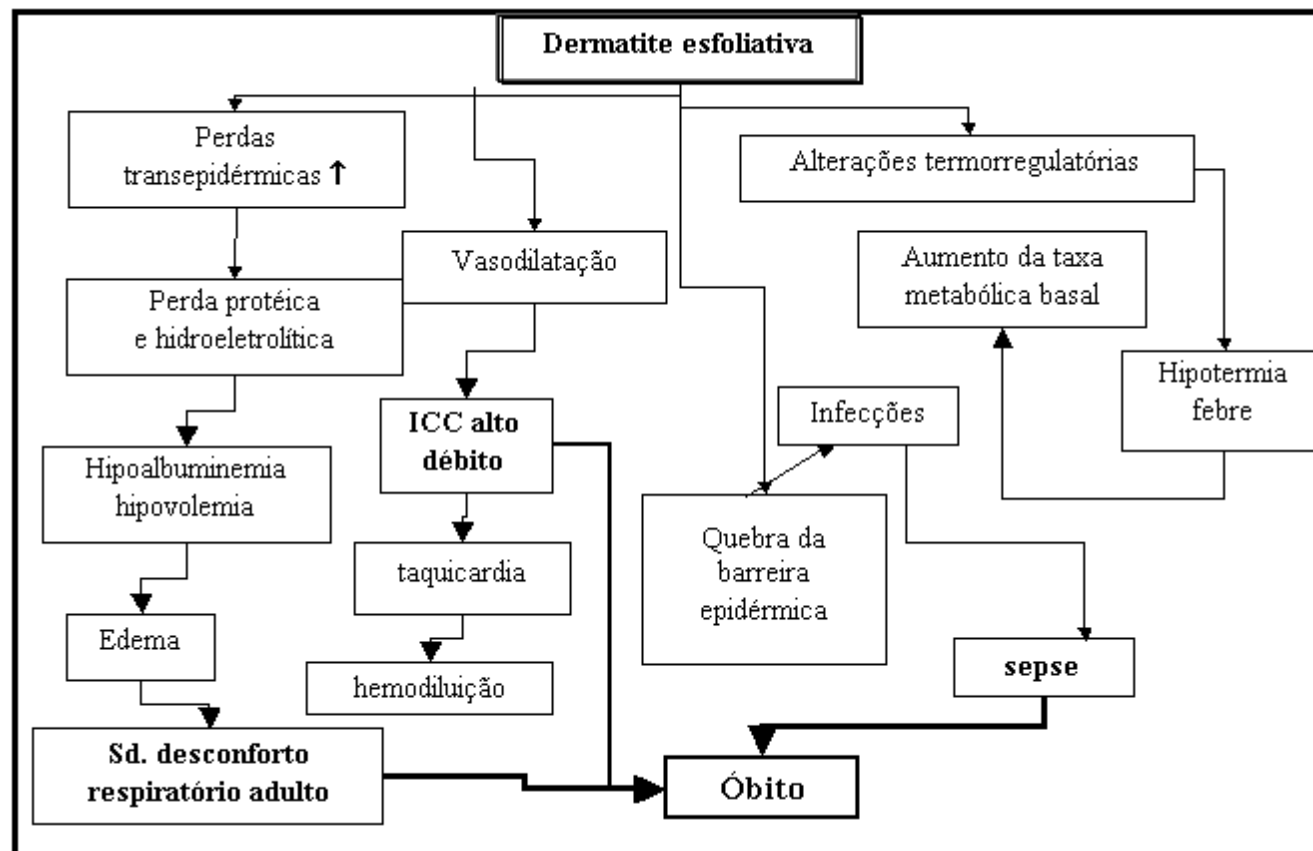
A disseminação de um quadro máculo-papular causado por drogas pode levar ao surgimento da síndrome eritrodérmica, sendo considerado que os diversos tipos de reações cutâneas causadas por drogas (incluindo dermatite de contato, fotosensibilização e reações máculo-papulosa) se-riam responsáveis por cerca de 7,3% dos casos de eritrodermia¹⁰. Os quadros de eritrodermia secundários à reação à drogas, ao contrário das eritrodermias devido a outras etiologias, são geralmente de instalação rápida e tendem a regredir com a retirada do medicamento envolvido¹⁰.

Uma a quatro semanas após o início do uso da droga, surge o prurido associado ao eritema difuso envolvendo cerca de 90% da superfície corpórea e linfadenopatia, seguido por descamação que, quando aguda, esfolia grandes lamelas de epiderme e, quando crônica, produz pequenos elementos⁹. Ocorrem prurido e sensação de queimação difusa⁹.

A dermatite esfoliativa leva a complicações sistêmicas como: distúrbio hidroeletrólítico, termorregulatório, insuficiência cardíaca de alto débito, taquicardia, síndrome de escape capilar e infecção¹¹⁻¹³. O efeito da dermatite esfoliativa sobre o organismo é dependente da intensidade e da duração do processo¹³. As complicações da eritrodermia podem ser vistas no esquema 2.

Os achados laboratoriais comuns no estado eri-trodérmico incluem anemia leve, leucocitose com eosinofilia, elevação da IgE, aumento da veloci-dade de hemossedimentação, diminuição da albu-mina sérica e aumento do ácido úrico^{9,13}. Os au-mentos da IgE e dos eosinófilos são achados ines-pecíficos, não sendo encontrados apenas nas eri-trodermias secundárias às reações à droga, mas também nas decorrentes da dermatite atópica^{9,13}.

Esquema 2 - Complicações da eritrodermia



Múltiplas biópsias cutâneas realizadas simulta-neamente podem aumentar a acurácia no diagnós-tico da doença de base⁹. Nas reações à droga po-demos observar alterações vacuolares na epider-me, bem como ceratinócitos necróticos⁹.

O tratamento inicial do paciente eritrodérmico por reação à droga é o mesmo das eritrodermias de outras causas, porém é a que mais rapidamente melhora com a suspensão da droga^{9,13}. Deve-se dar atenção ao estado nutricional e à reposição hi-droeletrolítica, bem como a medidas locais, tais como: banhos de amido, compressas úmidas so-bre as crostas, aplicação de emolientes suaves e corticosteróides tópicos de baixa potência⁹. Anti- -histamínicos orais clássicos podem ser prescritos para o alívio do prurido e da ansiedade, procuran-do fornecer ao paciente um ambiente aquecido e umidificado, a fim de prevenir a hipotermia e me-lhorar a hidratação cutânea^{9,13}. Sintomas ou sinais de insuficiência cardíaca ou respiratória devem implicar em rápida assistência e hospitalização⁹. Os estados eritrodérmicos mais agressivos e debi-litantes podem necessitar de cuidados semelhan-tes aos dispensados aos pacientes com SSJ ou NET.

O diagnóstico diferencial deve ser realizado com outros tipos de eritrodermias secundárias a doenças cutâneas, tais como a psoríase, dermatite de contato, dermatite seborréica, líquen plano, pênfigo bolhoso, pênfigo foliáceo, bem como doenças sistêmicas como as leucemias, o linfoma cutâneo de células T e o linfoma de Hodgkin, além de estados eritrodérmicos secundários a um câncer interno^{9,13}.

3. O espectro clínico da síndrome de Stevens-Johnson e da necrólise epidérmica tóxica (sín-drome de Lyell)

Atualmente, há uma concordância de conceitos, onde se separa o espectro do eritema multiforme (EM), o qual inclui tanto o

EM *minor* (EMm) co-mo o EM *major* (EMM), de outro espectro de re-ações que inclui a síndrome de Stevens-Johnson (SSJ) e a necrólise epidérmica tóxica (síndrome de Lyell) (NET), referido aqui como “espectro SSJ/NET”¹⁴⁻¹⁷.

Contudo, segundo Assier *et al*¹⁸, parece ser possível separar os pacientes com EMM daqueles com verdadeira SSJ, com base nos sintomas clíni-cos e na origem da doença. Estes autores defini-ram o EMM como constituído por erosões mucosas e lesões cutâneas características em seu pa-drão (alvos típicos, com ou sem bolhas), distri-buição simétrica e preferencialmente acral. A SSJ seria representada por erosões mucosas e máculas purpúricas cutâneas disseminadas, freqüentemen-te confluentes, com o sinal de Nikolsky positivo e destacamento epidérmico limitado a menos de 10% da superfície corporal^{14,18}. O EM compreenderia casos recorrentes, pós-infecciosos (especial-mente relacionados ao herpes simples e ao mico-plasma), ou eventualmente relacionados à expo-sição a fármacos, com baixa morbidade e sem le-talidade, enquanto a SSJ constitui uma reação ad-versa à droga grave com alta morbidade e prog-nóstico reservado em muitos casos^{4, 14,19}.

Em 1993, Bastuji-Garin *et al*¹⁹ propuseram uma classificação clínica do espectro que com-preende desde o EM bolhoso até a NET. Para melhor compreensão desta classificação¹⁹, defi-nimos abaixo as características das lesões derma-tológicas que a constituem:

Descolamento epidérmico: refere-se à perda da epiderme, que se faz por vezes em retalhos (fi-gura 1).

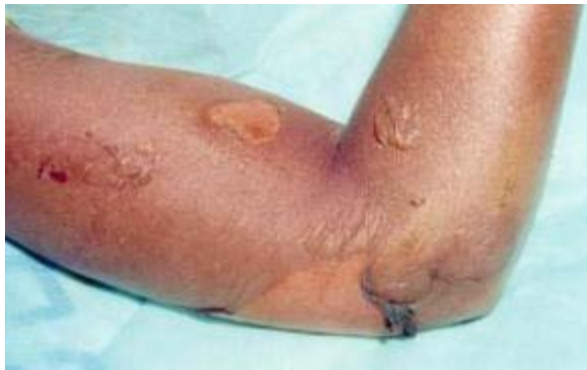

Figura 1 - Necrólise epidérmica tóxica. Descolamen-to epidérmico. Observar o eritema difuso no membro superior e o retalho de epiderme descolado deixando a derme desnuda.

Alvos típicos: constituídos por lesões com me-nos de três cm de diâmetro, em disco, bordas bem definidas, e exibindo pelo menos três zonas dis-tintas, a saber, dois halos concêntricos em torno de um disco central (figura 2).

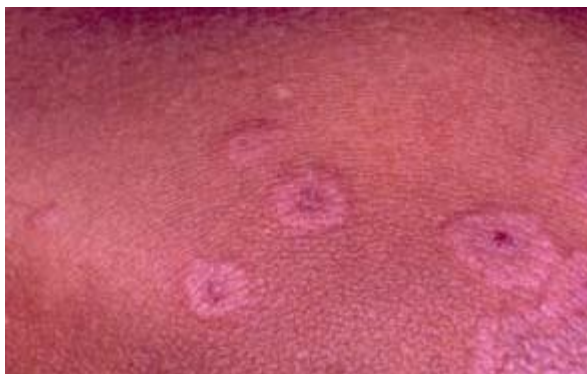

Figura 2 - Alvos típicos (EMm). Presença de lesões apresentando discos concêntricos a uma vesícula cen-tral com epiderme necrótica acinzentada. Há três zo-nas distintas com dois halos concêntricos em torno de um disco central.

Alvos atípicos planos: lesões sem relevo, re-dondas ou em disco, com duas zonas e/ou bordas não bem definidas (figura 3).

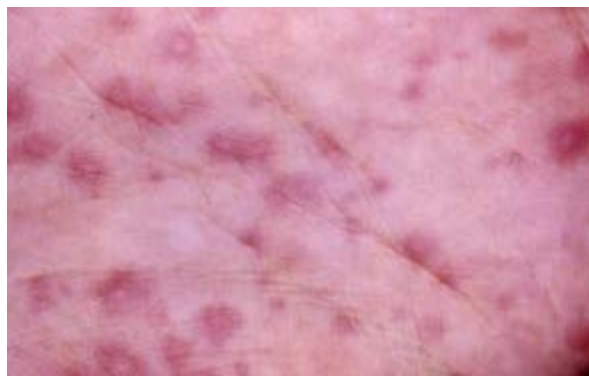

Figura 3 - Alvos atípicos planos e elevados. Os alvos atípicos elevados são constituídos por lesões redondas ou em disco, palpáveis ou elevadas, porém sem as duas zonas e/ou bordas bem definidas. Os alvos atípicos planos são formados por lesões sem relevo, re-dondas ou em disco, com duas zonas e/ou bordas não bem definidas.

Alvos atípicos elevados: lesões redondas ou em disco, palpáveis ou elevadas, porém sem as duas zonas e/ou bordas bem definidas (figura 3).

Máculas: manchas eritematosas ou purpúricas (figura 4), formas irregulares e confluentes, com ou sem bolhas.

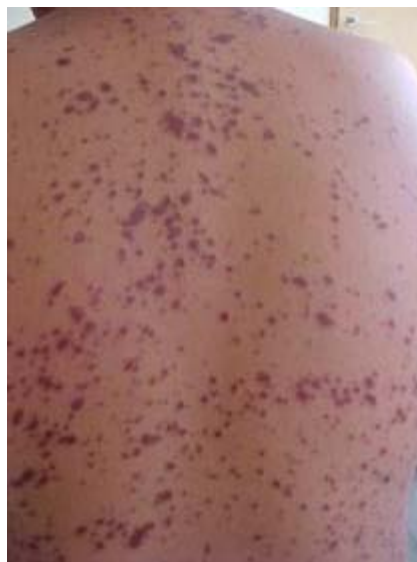

Figura 4 - Síndrome de Stevens-Johnson. Observar as extensas máculas purpúricas no dorso do paciente.

Desta forma, como a extensão da necrólise da epiderme constitui um dos principais fatores de prognóstico, tornou-se consenso classificar o espectro da seguinte forma^{14,19}: *SSJ* como os casos com erosões mucosas e máculas purpúricas disseminadas e destacamento da epiderme abaixo de 10%; *sobreposição ou transição SSJ-NET* como os casos com destacamento epidérmico entre 10% a 30% da superfície corporal e, como *NET*, os casos com máculas purpúricas disseminadas e destacamento epidérmico acima de 30% ou casos raros com necrólise disseminada (mais que 10% de destacamento) sem qualquer das lesões descritas acima.

3.1 - A síndrome de Stevens-Johnson (SSJ)

É uma doença caracterizada pela presença de lesões semelhantes ao eritema polimorfo, porém com máculas purpúricas e bolhas amplamente distribuídas ou mesmo lesões em alvos atípicos dispostas sobre o dorso das mãos, palmas, plantas dos pés, região extensora das extremidades, pes-coço, face, orelhas e períneo, sendo proeminente o envolvimento do tronco (figura 4) e da face (figura 5)⁴. A incidência da SSJ é estimada em cerca de um a três casos por milhão de habitantes ao ano²⁰⁻²².

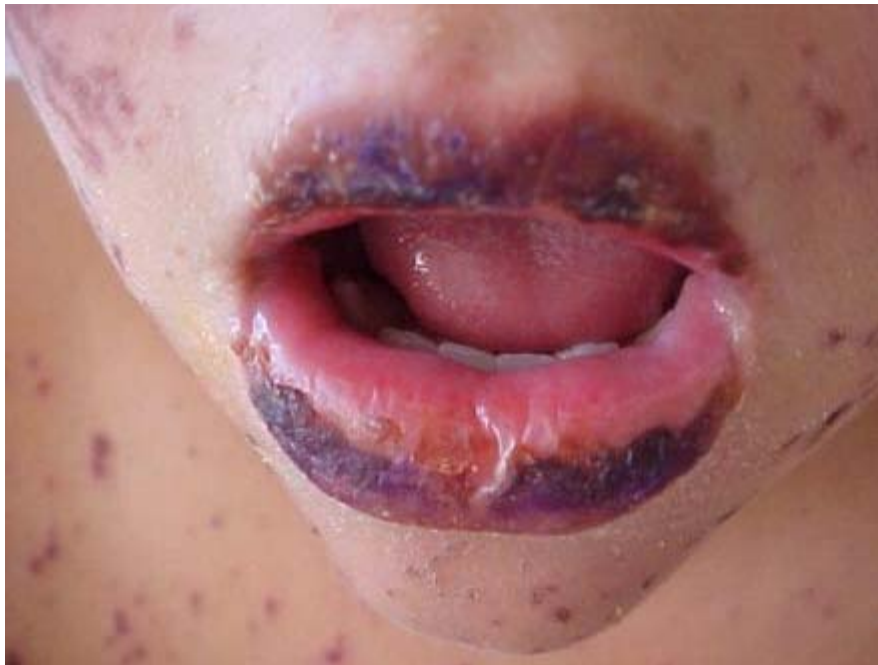

Figura 5 - Síndrome de Stevens-Johnson. Acometimento do vermelhão dos lábios com a formação de crostas hemáticas. Observar a presença de máculas purpúricas na face.

Pode ser precedida por uma erupção máculo-papulosa discreta semelhante a um exantema morbiliforme¹⁹. Bolhas podem se formar, geralmente não determinando um descolamento epi-dérmico maior que 10% da superfície corpórea^{4, 14, 19}. O envolvimento mucoso ocorre em cerca de 90% dos casos, em geral, em duas superfícies mucosas distintas, podendo preceder ou suceder ao envolvimento cutâneo^{4, 14, 19}. Inicia-se com enantema e edema que originam erosões e formações pseudomembranosas nos olhos, boca, genitais, faringe e vias aéreas superiores¹⁹. Cerca de 10% a 30% dos casos ocorrem com febre, lesões no trato gastrointestinal e respiratório⁴. O prognóstico parece não ser afetado pelo tipo e dose da droga responsável ou por infecção pelo HIV⁴.

As opções terapêuticas para a SSJ são limitadas e controversas^{4, 23, 24}. Os corticosteróides são frequentemente utilizados²⁵, porém em alguns casos não se observa resposta satisfatória²⁴. Atualmente, de acordo com a maioria dos autores, o uso de corticosteróides sistêmicos nas formas iniciais da SSJ e da NET não demonstra benefícios comprovados, sendo claramente deletério nas formas avançadas deste espectro de reações²⁶. O tratamento e o prognóstico da SSJ serão abordados conjuntamente com os da NET.

3.2 - A necrólise epidérmica tóxica (NET) ou síndrome de Lyell

É uma entidade caracterizada por extenso destacamento da epiderme secundária à necrose (necrólise da epiderme)^{4, 14, 15}. O termo "necrólise epidérmica tóxica" foi introduzido por Lyell, em 1956¹⁴. Constitui felizmente uma reação adversa à droga rara, estimando-se na Europa sua incidência como 1-1,4 casos para cada milhão de habitantes ao ano²⁶. Contudo, entre os pacientes com AIDS, o risco desta reação é maior, sendo estimado em cerca de um caso para cada 1000 pacientes por ano¹⁴. De forma geral, há uma nítida predominância entre as mulheres (1,5 a 2:1), com a ocorrência entre os pacientes com AIDS contribuindo para equilibrar a taxa de incidência entre os sexos¹⁴.

A NET tem como características iniciais sintomas inespecíficos, influenza-símile, tais como febre, dor de garganta, tosse e queimação ocular, considerados como manifestações prodrômicas que precedem em um a três dias o acometimento cutâneo-mucoso⁴. A erupção eritematosa surge simetricamente na face e na parte superior do tronco, com extensão crânio-caudal, provocando sintomas de queimação ou dolorimento da pele^{4, 14}. As lesões cutâneas individuais são, em sua maioria,

caracterizadas por máculas eritematosas, de contornos mal definidos, com centro purpúreo (figura 6). Progressivamente, elas envolvem o tórax anterior e o dorso¹⁴. Em alguns casos, de forma menos comum, a erupção inicial pode ser constituída por um exantema escarlatiniforme ex-tenso¹⁴. Em cerca de dois a cinco dias, ou por vezes em questão de horas ou, mais raramente, em cerca de uma semana, ocorre o estabelecimento completo da extensão do quadro cutâneo¹⁴. No início, em alguns casos, as lesões podem prevalecer nas áreas fotoexpostas da pele¹⁴. O ápice do processo é constituído pela característica desnudação da epiderme necrótica, que é destacada em verdadeiras lamelas ou retalhos, dentro das áreas acometidas pelo eritema de base (figuras 1, 6 e 7)^{4,14}. A epiderme é elevada pelo conteúdo seroso de bolhas flácidas, as quais progressivamente confluem e provocam sua ruptura e descolamento, ocasionando um aspecto ao paciente de um grande queimado, com a derme desnuda, sangran-te, eritemato-purpúrica e com contínua elimina-ção de serosidade, contribuindo para o desequilí-brio hidroeletrólítico e acentuada perda protéi-ca^{4,14}. O sinal de Nikolsky torna-se positivo sobre grandes áreas da pele^{4,14}. As áreas da pele subme-tidas à pressão, como os ombros posteriores, dor-so e nádegas são as primeiras a liberarem os reta-lhos de epiderme^{4,14}. O acometimento cutâneo ex-tenso pode determinar o estado de “falência cutâ-nea aguda” (figura 7 e esquema 3)^{15,27}. Pode ha-ver virtualmente acometimento de cerca de 100% da superfície cutânea, sendo excepcional o aco-metimento do couro cabeludo¹⁴. Cerca de 85% a 95% dos pacientes têm acometimento das mem-branas mucosas, sendo comum isto preceder o envolvimento da pele por cerca de um ou dois dias¹⁴. Em ordem de freqüência acomete orofa-ringe, olhos, genitália e ânus¹⁴. Erosões extensas e dolorosas determinam crostas labiais, salivação, impedimento da alimentação, fotofobia, micção e evacuação dolorosas¹⁴. Graves seqüelas oculares com a formação de sinéquias entre as pálpebras e a conjuntiva, por erosões conjuntivais pseudo-membranasas e cegueira podem ocorrer^{4,14}. Cera-tite e erosões da córnea têm sido relatadas, bem como síndrome *sicca* secundária¹⁴.

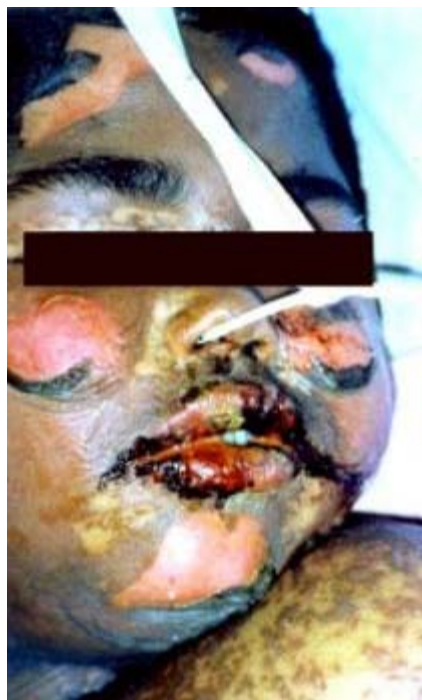

Figura 6 - Necrólise epidérmica tóxica. Eritema difu-so na face e descolamento epidérmico. Observar as máculas purpúricas no ombro esquerdo.

Febre alta ou hipotermia podem ocorrer por de-sequilíbrio termorregulatório, até à cicatrização completa, mesmo na ausência de infecção conco-mitante¹⁴. A queda abrupta da temperatura é mais indicativa de sepse do que a própria febre¹⁴. Agi-tação psicomotora e confusão mental não são in-comuns, geralmente indicativas de complicações hemodinâmicas e sepse¹⁴. Muitos órgãos internos são acometidos pelo mesmo processo patológico que envolve a pele, determinando um espectro de manifestações sistêmicas^{4,14}.

O comprometimento sistêmico ocorre determi-nando no trato gastrointestinal erosões no esôfago, as quais podem evoluir para constrição esofágica, elevações das transaminases em 50% dos casos (hepatite em 10%), colite pseudomembranosa e

pancreatite²³. No trato respiratório, podem ocorrer erosões traqueobrônquicas e edema intersticial pulmonar secundário ou não à correção da hipo-volemia¹⁵. Pode-se observar de forma constante anemia e linfopenia em até 90% dos pacientes¹⁵. A trombocitopenia é encontrada em 15% dos pa-cientes, a neutropenia ocorre em 30% dos casos, e quando presente, indica pior prognóstico^{15,23}.

As drogas que podem causar a NET mais co-mumente são as sulfas, o fenobarbital, a carbama-zepina, a dipirona, o piroxicam, a fenilbutazona, as aminopenicilinas e o alopurinol, porém deve-mos considerar que continuamente são relatadas novas drogas capazes de desencadeá-la^{4, 14, 15,23}.

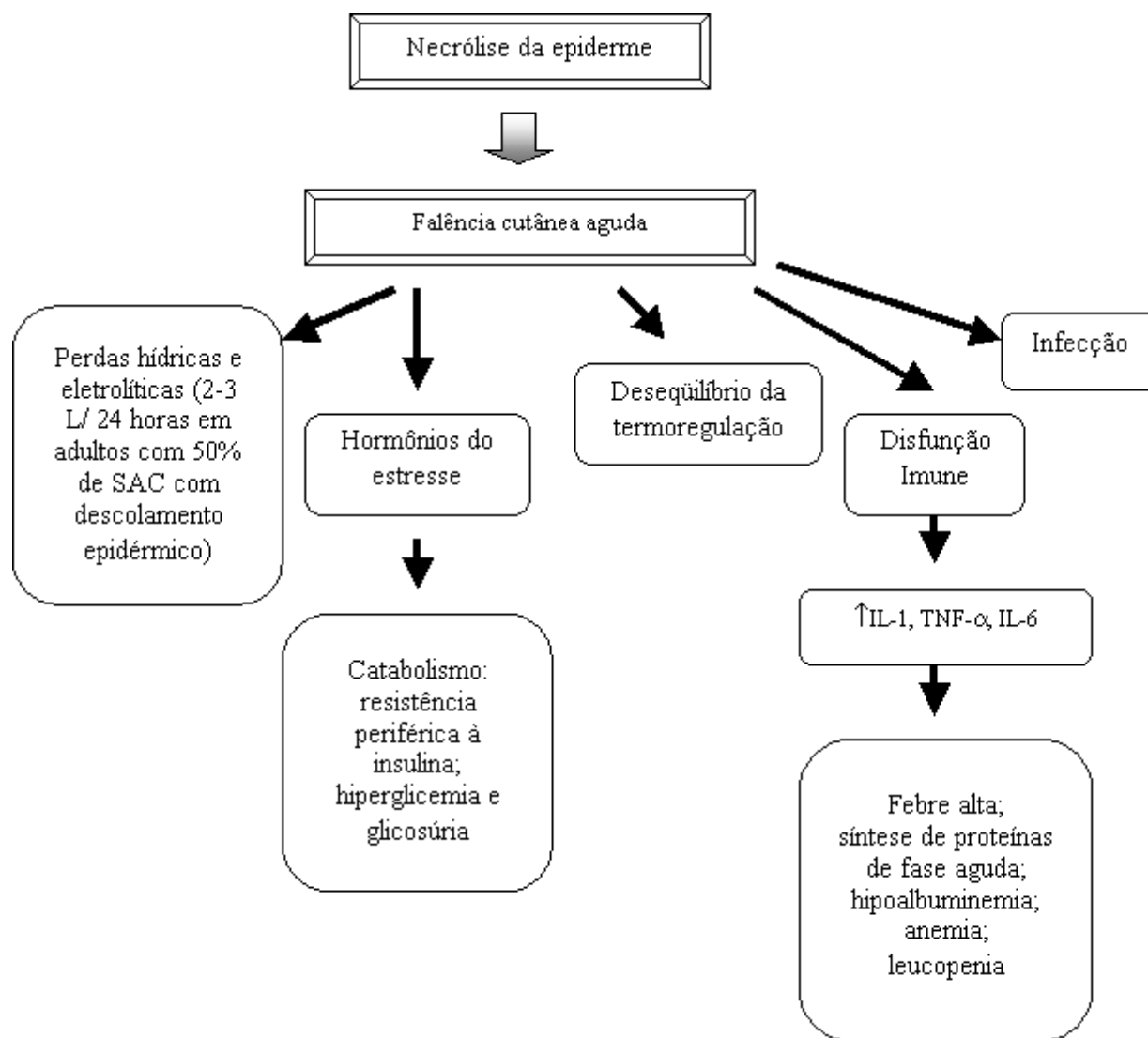
Considerações sobre a fisiopatogenia da SSJ e da NET:

O mecanismo exato pelo qual ocorre o desen-volvimento da SSJ e da NET ainda não se encon-tra bem definido. Alguns autores sugerem a parti-cipação de um metabolismo alterado das drogas, com a predominância de um genótipo de acetila-dores lentos entre os pacientes com SSJ e NET e deficiência nos mecanismos envolvidos na deto-xificação de metabólitos intermediários reati-vos²⁸⁻³⁰.



Figura 7 - Necrólise epidérmica tóxica. Acometimento generalizado do tronco e dos membros com áreas de derme desnuda. Este quadro determina a denominada “falência cutânea aguda”.

Esquema 3 - Fisiopatologia da falência cutânea aguda e suas repercussões sistêmicas.



Nota: SAC = superfície de área corporal

Além do mecanismo metabólico há uma coleção de dados sugerindo que, especialmente na NET, a necrose epidérmica é mediada imunologicamente^{4, 14,30}. Atualmente, sabe-se que a SSSJ e a NET são distúrbios mediados pelas células T, de forma similar à doença enxerto-versus-hospedeiro aguda (GVHDA), com células T citotóxicas sendo responsáveis pela necrose da epiderme, via apoptose de ceratinócitos^{14,30}.

Posadas *et al*³¹ demonstraram a associação de níveis elevados do TNF- α e a gravidade da reação. Esta citocina tem sido relacionada à indução da adesão e ativação das células T e monócitos e à apoptose, independente da ação das perforinas³¹. Demonstrou-se também que, além do TNF- α , as perforinas, a GrB e o Fas L encontram-se elevados nos estágios iniciais da reação à droga, particularmente na SSSJ e na NET, fortalecendo a hipótese da participação de mecanismos citotóxicos³¹.

Correia *et al*³² observaram um perfil sérico de citocinas similar entre a NET e a GVHDA. Estes autores demonstraram nível significativamente elevado da IL-6 e da IL-10 nos pacientes com NET e GVHDA em relação a doadores de sangue normais³². A IL-6 é uma citocina pró-inflamatória multifuncional produzida por várias células, incluindo os ceratinócitos, e constitui o principal pirógeno endógeno circulante³². Isto explica a presença de febre não relacionada à infecção nos primeiros dias da NET e GVHDA³². Por sua vez, a IL-10 é um agente antipirógeno endógeno, sendo produzida pelos ceratinócitos, com função de bloquear citocinas inflamatórias como IL-1, IL-6 e o TNF- α , além de constituir potente supressor das funções dos macrófagos, células T e células NK³². Por outro lado, como a IL-10 recruta linfócitos CD8+ do sangue periférico, seu aumento no fluido das bolhas explica o número elevado destas células na epiderme dos pacientes³². A elevação da IL-10

constituiria um mecanismo natural con-tra uma reação inflamatória tecidual excessiva³².

Chosidow *et al*³³ propuseram que os alvos da citotoxicidade celular seriam antígenos virais po-tencializados pela exposição a medicamentos, o que alteraria as respostas imunes.

Considerações sobre o tratamento da SSJ e NET:

O tratamento dos pacientes com SSJ e NET é similar ao dos pacientes com queimaduras exten-sas, com raras exceções²³. Todos os pacientes de-vem ser submetidos à biópsia cutânea para confir-mação diagnóstica²³. O paciente deve ser obser-vado em UTI e isolamento e ambiente aquecido, evitando-se ao máximo o trauma cutâneo^{4, 14,23}. O tratamento deve ser realizado com a suspensão de qualquer droga não essencial à vida e início de re-posição de fluídos via endovenosa, principalmen-te se houver lesão de mucosa oral impedindo a in-gestão de líquidos^{4, 14,23}. O paciente deverá ser isolado, e alimentação via sonda nasogástrica ins-tituída, pois ocorre perda calórica e protéica^{4, 14,23}. Os corticosteróides só deverão ser iniciados nas primeiras 48 horas do quadro, não se mostrando benéficos após este período por retardarem a epi-telização e aumentarem o catabolismo protéico, além de aumentarem o risco de infecções^{23,26}.

A antibioticoterapia deverá ser iniciada nos ca-sos em que ocorrer diminuição brusca da tempe-ratura, queda no estado geral ou aumento das bac-térias cultivadas na pele com predomínio de uma única cepa^{23,26}. Deve-se salientar que nos primei-ros dias as infecções mais comuns são pelo *Sta-phylococcus aureus* e, posteriormente, por gram negativos (*Pseudomonas aeruginosa*) ou pela *Candida albicans*²³.

As medidas terapêuticas gerais para os casos mais graves de SSJ e na NET podem ser observa-das na tabela 2²⁷.

Existem relatos de casos e estudos não contro-lados de tratamento da NET como o uso de imu-noglobulina endovenosa, ciclosporina, ciclofos-famida, talidomida, plasmaferese, anticorpos mo-noclonais anticitocinas, entre outros, na tentativa de cessar o processo de necrose epidérmica, sen-do seu valor questionado, mesmo porque na maioria dos pacientes, no momento da internação, o fenômeno de necrose praticamente cessou sua progressão¹⁵.

Considerações sobre o prognóstico:

Enquanto que no EMM a mortalidade é baixa (< 1%) e na SSJ é cerca de 5%, a taxa de morta-lidade é superior a 40% entre os pacientes com NET com máculas³⁴. A mortalidade aumenta com a elevação da faixa etária e o aumento da área de superfície do destacamento epidérmico³⁴.

4. Síndrome de hipersensibilidade à droga (DRESS – reação à droga com eosinofilia e sintomas sistêmicos)

Clinicamente, em sua forma completa, esta sín-drome inclui erupção grave, febre, linfadenopa-tia, hepatite, anormalidades hematológicas com eosinofilia e linfócitos atípicos, e pode envolver outros órgãos^{4, 35,36}. Este envolvimento multivis-ceral é que a diferencia de outras reações cutâ-neas comuns à droga³⁵. O reconhecimento desta síndrome é de suma importância, uma vez que a taxa de mortalidade é de cerca de 10%, e uma te-rapia específica pode ser necessária³⁵. Este tipo de reação é mais comumente observada com o uso de agentes antiepilépticos aromáticos (fenitoí-na, carbamazepina e fenobarbital) e sulfonamidas, porém foram relatados casos com alopurinol, sais de ouro, dapsona, sulfasalazina, talidomida, lamo-trigine, bloqueadores dos canais de cálcio, raniti-dina, mexiletine, sorbinil e dipirona³⁵⁻³⁹. Com os anticonvulsivantes aromáticos estima-se sua ocor-rência em 1 caso para cada 1.000 a 10.000 pes-soas expostas à droga, sendo especialmente mais comum entre pacientes da raça negra^{35,36}. A reati-vidade cruzada entre as várias drogas anticonvul-sivantes aromáticas é bem documentada, tornan-do difícil a escolha de uma terapia alternativa³⁵⁻³⁷.

Tabela 2 - Manejo dos doentes com síndrome de Stevens-Johnson que apresentam descolamento epidérmico ou com necrólise epidérmica tóxica.

-Manipular o doente em ambiente aquecido (30°C a 32°C), condições estéreis e evitar trauma cutâneo
-Obter linha venosa periférica para injeção de soluções macromoleculares

-Avaliar estado geral: peso, frequência respiratória, débito urinário, hidratação
-Calcular a extensão do descolamento epidérmico: “regra dos nove”
-Evitar o uso de corticosteróides após as primeiras 48 a 72 horas da instalação do quadro cutâneo
-Retirar todas as drogas possíveis e não essenciais à manutenção da vida do doente
-Biópsia cutânea e fotografias para seguimento
-Cuidados oftalmológicos
-Acalmar o paciente, relatando a natureza transitória da doença e administrar tranqüilizantes, caso a função pulmonar permita
-Transferência à unidade de queimados ou unidade de terapia intensiva
-Uso de fluídos e suporte calórico nas 24 horas iniciais*
-Antibioticoterapia caso se verifique: presença de bactérias cultivadas da pele com seleção de uma única cepa, queda rápida na febre ou deterioração do estado geral
-Aplicação de anti-sépticos líquidos nitrato de prata a 0,5% ou clorhexidina a 0,05%
-Antiácidos orais e anticoagulação com heparina
-Evitar corticosteróides por períodos prolongados (aumentam o risco de sepse, aumentam o catabolismo protéico, retardam a reepitelização)

Fonte: adaptado de Roujeau JC, *et al*²³.

*Infusão intravenosa: macromoléculas (1ml/ kg / % de SAC envolvida) e solução salina isotônica (0,7ml/ kg / % de SAC envolvida). Alimentação nasogástrica: iniciar com 1500 calorias em 1500 ml nas primeiras 24 horas e aumentar a ingestão em 500 calorias/dia, até 3500 a 4000 calorias ao dia. (SAC= superfície de área corporal; macromoléculas: albumina humana diluída a 40 g/ litro em solução isotônica ou colóide não protéico, como Dextran[®]).

Em 1996, *Bocquet, Bagot & Roujeau*³⁵ para afastar a ambigüidade do termo “síndrome de hipersensibilidade”, propuseram a adoção do acrônimo descritivo “DRESS” (*Drug Rash with Eosinophilia and Systemic Symptoms*).

A síndrome desenvolve-se dentro de dois meses após início do uso da droga, com maior frequência em duas a seis semanas, ou de forma breve após uma readministração³⁵. A febre e a erupção cutânea são os primeiros sinais, principalmente quando relacionadas às drogas antiepilépticas (87% dos casos)³⁵. A erupção é constituída por um exantema morbiliforme, a qual é indistinguível dos exantemas de outras reações menos graves^{4, 35,36}. A face, o tronco superior e as extremidades superiores são inicialmente acometidos, com posterior progressão para as extremidades inferiores³⁵. Pode instalar-se um quadro eritodérmico³⁵. A erupção máculo-papulosa posteriormente torna-se infiltrada (figura 8) e com certa endureção, com acentuação folicular edematosa³⁵. O edema da face, com acentuação periorbitária constitui um alerta ao diagnóstico, e pode ser tão intenso que torna o paciente desfigurado³⁵. Podem surgir vesículas e finas bolhas pelo edema da derme, porém não há necrose da epiderme como na NET³⁵. Eventualmente, instalam-se pequenas pústulas perifoliculares estéreis, bem como pústulas não foliculares, que se diferenciam da pustulose exantemática aguda generalizada, por não predominarem sobre os principais sulcos da pele³⁵. Muitas vezes podem surgir alvos atípicos³⁵. Com o tempo a erupção torna-se purpúrica, acentuadamente nos membros inferiores e com a resolução ocorre descamação³⁵. Uma outra forma de apresentação é um quadro de dermatite esfoliativa, o qual pode estar associado a acometimento mucoso, tal como queilite, erosões, faringite enantematosa e aumento das amígdalas³⁵.

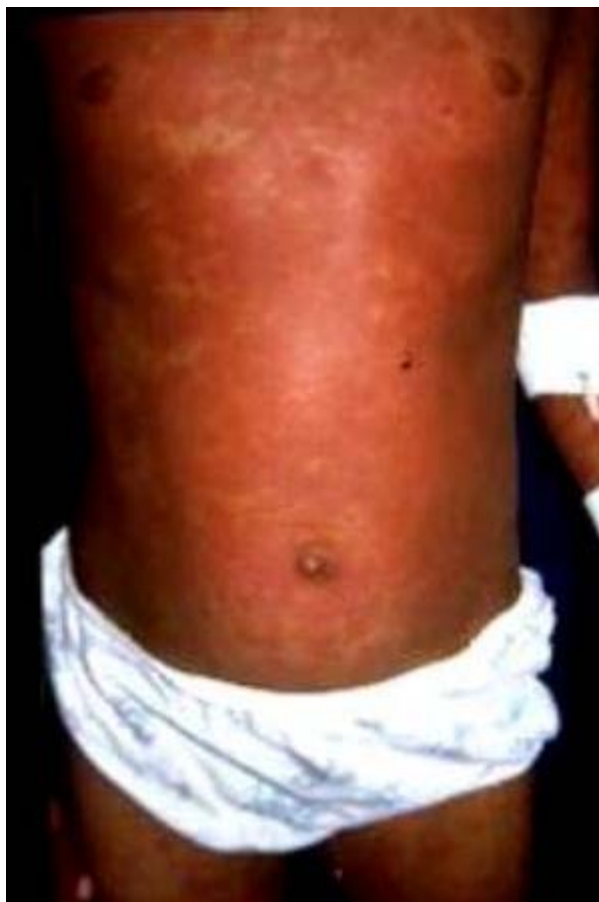

Figura 8 - Síndrome de hipersensibilidade à droga. Observa-se o exantema difuso com área da pele levemente infiltrada de permeio ao eritema.

O exame histopatológico da pele demonstra um infiltrado linfocitário denso e difuso ou superficial e perivascular, porém não é patognômico desta reação^{35,36}. Eosinófilos ou edema na derme podem ou não estar presentes^{35,36}. Em algumas ocasiões, há um infiltrado em faixa de linfócitos atípicos com epidermotropismo simulando a micose fungóide (linfoma cutâneo de células T)³⁵⁻³⁷.

A linfadenopatia é comum (cerca de 75% dos casos), geralmente generalizada e dolorosa, melhorando gradualmente com a retirada da droga^{35,37}. Os linfonodos podem revelar dois tipos de acometimento distintos: um padrão de hiperplasia linfóide benigna com manutenção da arquitetura normal do linfonodo, e outro padrão de aspecto pseudolinfomatoso³⁵.

São observadas várias anormalidades hemato-lógicas, as quais são constituídas por anemia, leucocitose acentuada, eosinofilia (30% dos casos) e linfócitos atípicos similares à mononucleose^{35,37}. Estes achados guiam o diagnóstico em direção à DRESS, contudo às vezes, pode ser difícil de distinguir de infecções virais, tais como a infecção pelo vírus de Epstein-Barr ou doenças hematológicas^{35,36}. A leucocitose pode ser elevada, acima até de 50.000 leucócitos/mm³, e a eosinofilia pode alcançar valores superiores a 20.000/mm³³⁵. A eosinofilia acentuada pode determinar envolvimento de órgãos internos com infiltrados pulmonares, choque e síndrome do desconforto respiratório com hipotensão, miocardite, pericardite, nefrite intersticial (11% dos casos) potencialmente fatal ou acometimento cerebral, miosite e da tireóide^{4, 35-37}. Observamos uma paciente que desenvolveu pancreatite aguda e que evoluiu para êxito letal³⁶.

O acometimento hepático constitui a manifestação visceral mais comum^{4, 35-37}, com a hepatomegalia sendo um achado do exame físico. A hepatite com elevação isolada das transaminases é comum (51% dos casos), porém a insuficiência hepática concorre para a principal causa de mortalidade, com taxas variando de 10% a 38% de óbitos nesta síndrome^{4, 35-39}. A biópsia hepática demonstra granulomas ou infiltrado de eosinófilos, com a reação sendo acompanhada por colestase e necrose de hepatócitos³⁵. Em casos mais graves, pode haver necrose maciça ou focal disseminada explicando a insuficiência hepática³⁵. O pronto reconhecimento da síndrome e a rápida suspensão da droga podem limitar o dano hepático, contudo este pode eventualmente ainda agravar-se por várias semanas, mesmo com o afastamento da droga e demorar meses para

resolver-se^{4,35}.

O diagnóstico torna-se difícil uma vez que há quadros clínicos incompletos ou menos característicos, por exemplo, hepatite sem erupção cutânea ou infiltrado pulmonar com eosinofilia de forma isolado³⁵.

O mecanismo fisiopatológico que determina esta síndrome não se encontra totalmente elucidado, contudo parece envolver aspectos metabólicos das drogas, bem como eventos imunes desencadeados³⁶.

Os anticonvulsivantes aromáticos são metabolizados por reações de oxidação que os transformam em metabólitos hidroxilados atóxicos³⁷. Metabólitos areno-óxidos, intermediários destas reações, podem ser os responsáveis por interações tóxicas com o sistema do citocromo P450 (CYP)³⁷. Haveria uma alteração da estrutura deste citocromo com o desencadeamento de uma agressão auto-imune contra órgãos-alvo onde estes citocromos são produzidos como o estômago, fígado, intestino e pulmões, nos pacientes predispostos à incapacidade de detoxificar os metabólitos tóxicos adequadamente³⁷.

As reações idiossincrásicas adversas à drogas no fígado ocorrem sob duas categorias: as que resultam de um metabolismo alterado da droga, com a produção excessiva de metabólitos tóxicos nos indivíduos susceptíveis e as que envolvem uma agressão direcionada ao hepatócito, mediada via imune, desencadeada pela droga (hepatite alérgica)⁴⁰. As diferenças entre os indivíduos no metabolismo das drogas são basicamente consequência de alterações na expressão das enzimas envolvidas no seu metabolismo⁴⁰.

Estas diferenças podem ser decorrentes de polimorfismos genéticos (em geral, ausência de um gene; existência de um mutante; genes não funcionais ou parcialmente ativos; duplicação de genes, etc.) ou a expressão de um fenótipo diferente⁴⁰.

Os polimorfismos genéticos podem ser encontrados nos genes do CYP (CYP2D6, CYP2C19, CYP2A6, CYP2C9 e CYP2E1), genes da gluta-thione-S-transferase (GST-M1 e GST-T1) e no gene da N-acetiltransferase (NAT2)⁴⁰. Desta forma, a variabilidade genotípica nestas enzimas é responsável pelas diferenças na metabolização das drogas, geração de metabólitos intermediários reativos, constituindo uma causa relevante de reações adversas às drogas^{40,41}.

Também se postula que a síndrome de hipersensibilidade à droga seja mediada por vírus, particularmente o herpes vírus humano tipo 6 (HHV 6), de forma semelhante à associação do vírus de Epstein-Barr e a ampicilina, ou a hipersensibilidade à sulfa nos pacientes portadores do vírus da imunodeficiência humana (HIV)³⁷.

Bocquet *et al*³⁵ propuseram critérios para o diagnóstico da DRESS, sendo ele estabelecido se houver a presença de pelo menos três critérios: 1) Erupção cutânea à droga; 2) Anormalidades hematológicas: eosinofilia $> 1.500/\text{mm}^3$ e/ou presença de linfócitos atípicos; 3) Acometimento sistêmico: adenopatias (> 2 cm de diâmetro) e/ou hepatite (elevação das transaminases em pelo menos duas vezes os valores normais) e/ou nefrite intersticial e/ou pneumonite intersticial e/ou cardite.

O tratamento proposto, após a exclusão de causas infecciosas, é com corticosteróides sistêmicos (doses iguais ou maiores que 0,5 mg/kg/dia de prednisona via oral ou 60 mg de metilprednisolona via endovenosa a cada 6 horas) com melhora acentuada dos sintomas e dos parâmetros laboratoriais^{4,35-37}. Pode haver recidivas da erupção cutânea e da hepatite à medida que os corticosteróides são diminuídos, por vezes necessitando ser prolongada por vários meses (observação pessoal)^{35,36}. Hipotireoidismo transitório pode ocorrer³⁵. A relação entre a reação aguda e o desenvolvimento posterior de linfoma, mesmo após anos, ainda permanece em debate³⁵.

A incidência desta síndrome entre parentes de primeiro grau é elevada e estes indivíduos devem ser orientados sobre a possibilidade de reações semelhantes, com a mesma droga ou droga correlata^{35,37}.

5. Pustulose exantemática aguda generalizada

A pustulose exantemática aguda generalizada (PEGA) é uma entidade clínica que se instala inicialmente em áreas intertriginosas ou na face, como um eritema difuso (escarlatiniforme) de instalação aguda^{42,43}. Os pacientes podem descrever uma sensação de prurido ou ardência no local⁴². Após este quadro, o eritema dá lugar a centenas de pequenas

pústulas não foliculares estéreis (me-nores que cinco milímetros de diâmetro) (figura 9) . Algumas vezes estas pústulas podem con-fluir e mimetizar um sinal de Nikolsky e ocasio-nam confusão diagnóstica com a NET⁴². Outros sinais desta doença são o intenso edema da face, lesões purpúricas principalmente nas pernas e o aparecimento de lesões semelhantes ao EM nas pernas^{42,43}. O envolvimento mucoso pode ocorrer em cerca de 20% dos pacientes, porém é usual-mente leve e autolimitado, geralmente ocorrem em apenas uma localização⁴². Os sintomas cutâ-neos são quase sempre acompanhados de febre geralmente superior a 38°C^{42,43}. Com freqüência há leucocitose no hemograma, podendo ocorrer também eosinofilia em um terço dos pacientes⁴²⁻⁴⁴.

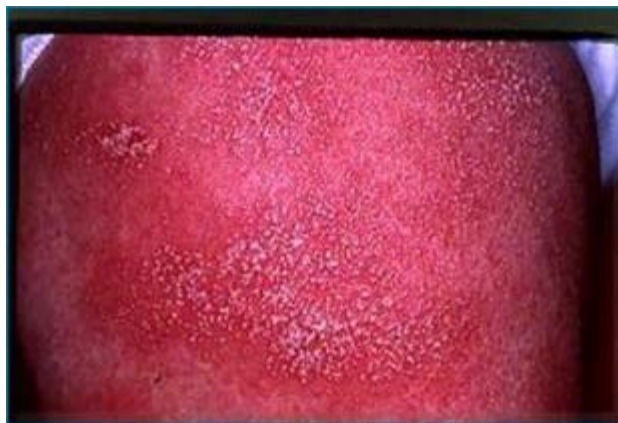

Figura 9 - Pustulose exantemática aguda generalizada (PEGA). Agrupamento de múltiplas pústulas diminutas (< 5 mm de diâmetro) sobre máculas eritematosas.

Geralmente, esta erupção se resolve após qua-tro a dez dias da retirada da droga e nos casos tí-picos se resolvem com uma descamação punti-forme⁴². O prognóstico desta afecção piora quan-do há hipertermia, infecção das lesões e nos indi-víduos idosos, quando o paciente deverá ser inter-nado e observado⁴².

As drogas descritas que podem causar PEGA mais freqüentemente são⁴³: os b-lactâmicos (peni-cilinas, cefalosporinas), macrolídeos (azitromici-na, eritromicina), as ciclinas (doxiciclinas), sulfo-namidas (trimetropin, sulfasalazina), cloranfeni-col, isoniazida, estreptomina, vancomicina, qui-nolonas (ciprofloxacina, norfloxacina), itracona-zol, terbinafina, alopurinol, carbamazepina, feni-toína, diltiazem, nifedipina, cromo picolinato, di-clofenaco, enalapril, dissulfiram, furosemida, hi-droxicloroquina, paracetamol, mercúrio, talidomi-da e bamifilina⁴⁴.

O teste de contato de leitura tardia pode ser um instrumento útil na identificação do agente etioló-gico da PEGA, quando a readministração sistê-mica é potencialmente perigosa^{43, 44}. Cerca de 50% dos casos de PEGA apresentam testes de contato positivos para a droga suspeita, geral-mente reproduzem a lesão tanto de forma clínica como histológica^{42,43}.

Recentemente, Britschgi *et al*⁴⁵ demonstraram a expressão elevada de IL-8 nestes pacientes. Sa-be-se que a IL-8 é uma quimiocina com atividade potente no recrutamento de neutrófilos, e é produ-zida pelos ceratinócitos e células mononucleares do infiltrado inflamatório cutâneo⁴⁵. Estes autores concluíram que a PEGA parece ser a expressão de uma reação onde uma célula ligada à droga inicia uma resposta imune droga-específica CD4 e CD8 positiva, que resulta em uma expressão elevada de IL-8⁴⁵.

6. Doença do soro

Em 1905, von Piquet e Shick descreveram a doença do soro em crianças tratadas com soro de cavalo contendo antitoxina diftérica⁴. Mais recen-temente, a doença do soro tem sido observada em pacientes tratados com globulinas antitimócitos de cavalo ou vacinas de coelho anticélulas diplói-des humanas⁴. Constitui uma reação de hipersen-sibilidade do tipo III, mediada por imunocomple-xos depositados nas paredes dos vasos, ativação do complemento e recrutamento de granulócitos⁴. Apresenta manifestações cutâneas particulares: tí-picamente, ocorre eritema na porção lateral dos dedos das mãos e pés, que precede uma erupção mais disseminada (ocorre em 90% dos casos), que freqüentemente é morbiliforme (2/3 dos pa-cientes) e por vezes urticariforme^{4,46}. A presença de urticária, vasculite leucocitoclástica e eritema multiforme é raramente

observada⁴⁶. Em metade dos casos há envolvimento visceral⁴. São achados clínicos comuns: febre, erupção cutânea, sintomas constitucionais, artrite e artralguas^{4,46}.

A doença se inicia cerca de oito a 14 dias após a exposição inicial à proteína estranha⁴. As drogas relacionadas com este tipo de manifestação são os soros heterólogos e vacinas^{4,46}. A doença do soro *símile* pode ser causada também pelas penicilinas, cefalosporinas, minociclina, proprano-lol, estreptoquinase e anti-inflamatórios não-hormonais^{4,46}.

As frações C3 e C4 do complemento encontram-se acentuadamente diminuídas na doença do soro, enquanto que normais na doença do soro *símile*⁴.

A retirada da droga, aliada ao uso dos corticosteróides sistêmicos, constitui o tratamento da doença, além de anti-histamínicos para alívio sintomático do prurido, se presente⁴. Observação cuidadosa da evolução do acometimento sistêmico do paciente é imperiosa^{4,46}.

7. Vasculites induzidas por drogas

Vários medicamentos podem induzir resposta do tipo vasculite cutânea, que é definida histopatologicamente como a inflamação e necrose da parede dos vasos sanguíneos da pele, e que clinicamente, em geral, se manifesta como púrpura palpável ou erupção purpúrica máculo-papulosa^{4, 47}. Esta afecção também pode ocorrer sob a forma de bolhas hemorrágicas, urticária, ulcerações, nódulos, doença de Raynaud e necrose digital⁴. O mesmo processo de vasculite pode acometer órgãos internos como os rins, fígado, trato gastrintestinal ou o sistema nervoso central^{4,48}.

A doença desenvolve-se cerca de sete a 21 dias após o início da droga, contudo pode haver um intervalo de tempo maior, sendo que qualquer medicação instituída nos dois meses precedentes ao quadro pode ser considerada como suspeita⁴. A retirada da droga determina rápida resolução do quadro e os corticosteróides sistêmicos podem beneficiar a alguns pacientes⁴. Geralmente o processo resolve-se sem seqüelas⁴⁸.

Uma forma particularmente relevante é a vasculite de hipersensibilidade ao Propiltiouracil (PTU). Apesar de incomum, atualmente têm-se observado maior número de relatos de casos desta doença, sugerindo que existiram casos que não foram relatados anteriormente ou permaneceram inseridos no passado dentro de outras doenças, uma vez que o PTU é uma droga classicamente consagrada no tratamento do hipertiroidismo⁴⁹.

O quadro tem início após a introdução do PTU, sendo o período de tempo de uso da droga extremamente variável, de uma semana a 13 anos e se inicia com uma tríade clássica de sintomas que incluem febre, dor de garganta, artralguas e erupção cutânea, podendo haver ainda mialgias, fadiga, perda de peso, conjuntivite, rinite e hemoptise⁴⁹.

Evolui como uma vasculite sistêmica, podendo ser uma síndrome lúpus *símile*, granulomatose de Wegener *símile* ou poliarterite nodosa *símile* com envolvimento de múltiplos órgãos como rins, articulações, pulmões e outros associados a lesões cutâneas⁴⁹. As lesões cutâneas geralmente constituem-se de placas ou nódulos purpúricos acrais arranjados em um padrão livedoide, havendo predileção pelas extremidades distais, face, mamas e caracteristicamente lobos e hélices das orelhas, o que simula a reação hansênica tipo fenômeno de Lúcio⁴⁹. Sobre estas lesões surgem bolhas hemorrágicas que progridem para necrose central da pele (figura 10), que pode ser tão extensa que simule a apresentação clínica de púrpura fulminante observada nos estados infecciosos sépticos com coagulação intravascular disseminada (CIVD)⁵⁰.

Laboratorialmente, podemos observar anemia, leucopenia e plaquetopenia no hemograma; elevação do VHS, uréia, creatinina, transaminases, bilirrubinas; hipoalbuminemia; alteração do tempo de coagulação, do tempo de protrombina, trombotina parcial ativada; e anormalidades imunológicas como: ANCA+, FAN+, fator reumatóide+ e hipergamaglobulinemia podem ser encontrados, bem como a positividade do anti-SSA, anti-DNA dupla hélice, da anticardiolipina, dos anticorpos antimúsculo liso, antimitocôndria, anticélulas parietais e antiadrenal, presença de hipocomplementenemia, crioglobulinemia e aumento da proteína C reativa^{49,50}. O estudo histopatológico demonstra uma vasculite leucocito-clástica dos vasos superficiais e profundos da derme^{49,50}. A maioria dos pacientes recupera-se completamente com a retirada do PTU, porém alguns desenvolvem danos renais ou em outros órgãos internos necessitando de altas doses de prednisona por vários meses⁴⁹.

8. Necrose cutânea induzida por anticoagulante

É um efeito adverso raro e grave do tratamento com Warfarin e ocorre necrose cutânea secundária à trombose oclusiva nos vasos da pele e tecido celular subcutâneo⁴. Manifesta-se geralmente após três a cinco dias do uso da droga, como placas eritematosas dolorosas que evoluem para necrose, com bolhas hemorrágicas ou cicatrizes necróticas nas regiões ricas em tela subcutânea, tais como nádegas, mamas e quadril⁴. O risco desta doença aumenta nos pacientes do sexo feminino, obesas e com uso de doses altas da medicação⁴. O tecido necrótico requer desbridamento e enxertia⁴. Este tipo de reação também tem sido descrita com o uso da heparina⁴.

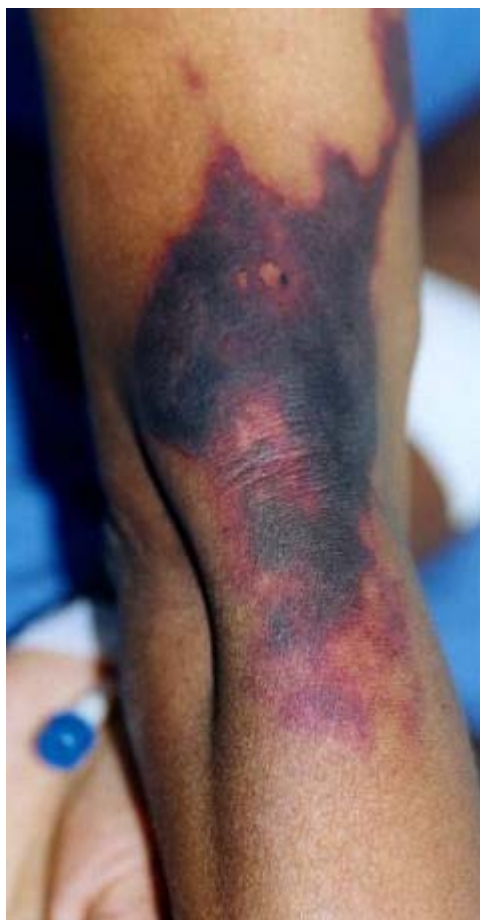

Figura 10 - Vasculite de hipersensibilidade ao propil-tiouracil (PTU). Placas purpúricas no membro superior direito arranjada em um padrão livedóide. Observar a necrose central da pele circundada por um fino halo purpúrico.

Conclusões

Quando manejamos situações que envolvem um paciente com reação aguda adversa à droga devemos observar alguns princípios gerais⁵¹:

- 1) Se possível identificar o mecanismo fisiopatológico envolvido na reação;
- 2) Determinar o mais rápido possível qual droga induziu a reação e afastá-la; em algumas circunstâncias isto é difícil: quando não há droga alternativa e seu uso é essencial à manutenção da vida, o que leva à indicação de terapia supressora da reação adversa à droga. O risco é de a reação piorar e progredir para uma forma grave como a SSJ, NET ou síndrome de hipersensibilidade à droga, devendo-se sempre observar a ocorrência de sinais de alerta como os sugeridos na tabela 1⁵¹.

Referências bibliográficas

1. Weiss, ME, Adkinson Jr NF. Diagnostic testing for drug hypersensitivity. *Immunol Allergy Clin N Am* 1998;18:731-44.

Reações cutâneas graves adversas à drogas

2. Bigby M, Jick S, Jick H, Arndt K. Drug-induced reactions: a report from the Boston collaborative drug surveillance program on 15.438 consecutive inpatients, 1975 to 1982. *JAMA* 1986;256:3358-63.
3. Dijen V, Bocquet H, Dupuy A, Revuz J, Roujeau J-C. Sémilogie et marqueurs de sévérité des toxi-dermies érythémateuses. *Ann Dermatol Venereol* 1999;126:247-50.
4. Roujeau J-C, Stern RS. Severe adverse cutaneous reaction to drugs. *N Engl J Med* 1994;10:1272-85.
5. Leape LL, Brennan TA, Laird N, Lawthers AG, Localio AR, Barnes BA, *et al.* The nature of ad-verse events in hospitalized patients: results of the Harvard Medical Practice Study II. *N Engl J Med* 1991;324:377-84.
6. Alanko K, Stubb S, Kauppinen K. Cutaneous drug reactions: clinical types and causative agents: a fi-ve-year survey of in-patients (1981-1985). *Acta Derm Venereol (Stockh)* 1989;69:223-6.
7. The Diagnosis and management of anaphylaxis. Joint Task Force on Practice Parameters of Ameri-can Academy of Allergy, Asthma and Immunology, American College of Allergy, Asthma and Im-munology, Joint Concil of Allergy, Asthma and Immunology. *J Allergy Clin Immunol* 1998;101: s465-528.
8. Rusznak C, Peebles Jr RS. Anaphylaxis and ana-phyloctoid reactions. A guide to prevention, re-cognition and emergent treatment. *Postgrad Med* 2002;111:101-14.
9. Rohte MJ, Bialy BA, Grant-Kels JM. Erythroder-ma. *Dermatol Clin* 2000;18:405-15.
10. Vasconcellos C, Domingues PP, Aoki V, Miyake RK, Savaia N, Martins JEC. Erythroderma: analy-sis of 247 cases. *Rev Saúde Pública* 1995;29:177-82.
11. Gentile H, Lodin A, Skog E. Dermatitis exfolia-tiva: cases admitted in the decade 1948-1957 to the dermatological clinic, Karolinska Sjukhuset, Stockholm, Sweden. *Acta Derm Venereol* 1956; 38:296.
12. Sehgal VN, Srivastava G. Exfoliative dermatitis: a prospective study of 80 patients. *Dermatologica* 1986;173:278-84.
13. Freedberg IM. Exfoliative Dermatitis. *in* Freed-berg IM, Eisen AZ, Wolff K, AustinKF, Gold-smith LA, Katz S, Fitzpatrick TB. *Dermatology in General Medicine*. 5th ed. New York: Mc Graw-Hill,1999. p. 534-7.
14. Revuz JE, Roujeau JC. Advances in toxic epider-mal necrolysis. *Semin Cutan Med Surg* 1996;15: 258-66.
15. Wolkenstein P, Revuz J. Toxic epidermal necroly-sis. *Dermatol Clin* 2000;18:
16. Huff JC, Weston WL, Tonnesen MG. Erythema multiforme: a critical review of characteristics, diagnostic criteria, and causes. *J Am Acad Der-matol* 1983;8:763-75.
17. Ruiz-Maldonado R. Acute disseminated epider-mal necrosis types 1,2, and 3: Study of sixty cases. *J Am Acad Dermatol* 1985;13:623-35.
18. Assier H, Bastuji-Garin S, Revuz J, Roujeau JC. Erythema multiforme major and Stevens-Johnson syndrome are clinically different disorders with distinct etiologies. *Arch Dermatol* 1995;131:539-45.
19. Bastuji-Garin S, Rzany B, Stern RS, Shear NH, Naldi L, Roujeau J-C. Clinical classification of ca-ses of toxic epidermal necrolysis, Stevens-Johnson syndrome and erythema multiforme. *Arch Derma-tol* 1993;129:92-6.
20. Rzany B, Mockenhaupt M, Baur S, Schroder W, Stocker U, Mueller J, *et al.* Epidemiology of ery-thema exsudativum multiforme majus, Stevens-Jo-hnson syndrome, and toxic epidermal necrolysis in Germany (1990-1992): structure and results of a population-based registry. *J Clin Epidemiol* 1996; 49:769-73.
21. Roujeau JC, Guillaume JC, Fabre JP, Penso D, Frechet ML, Gerre JP. Toxic epidermal necrolysis (Lyell Syndrome). Incidence and drug etiology in France, 1981-1985. *Arch Dermatol* 1990;126:37-42.
22. Chan HL, Stern RS, Arndt KA, Langlois J, Jick SS, Jick H, *et al.* The incidence of erythema mul-tiforme, Stevens-Johnson syndrome, and toxic epi-dermal necrolysis. A population-based study with particular reference to reactions caused by drugs among outpatients. *Arch Dermatol* 1990;126:43-7.
23. Roujeau JC, Chosidow O, Saiag P, Gillaume JC. Toxic epidermal necrolysis (Lyell Syndrome). *J Am Acad Dermatol* 1990;23:1039-58.
24. Brett As, Phillips D, Lynn AW. Intravenous im-munoglobulin therapy for Stevens-Johnson syn-drome. *South Med Journal* 2001;94(3):342-3.
25. Patterson R, Miller M, Kaplan M, Doan T, Brown J, Detjen P, *et al.* Effectiveness of early therapy with corticosteroids in Stevens-Johnson syndro-me: experience with 41 cases and a hypothesis re-garding pathogenesis. *Ann Allergy* 1994;73:27-34.
26. Ghislain P-D, Roujeau J-C. Treatment of severe drug reactions: Stevens-Johnson syndrome, Toxic Epidermal Necrolysis and Hypersensitivity syn-drome. *Dermatology Online Journal* [serial on line] 2002;8(1):5. Available from:URL: <http://dermatology.cdlib.org/DOJvol8num1/reviews/drugrxn/ghislain.html>
27. Criado PR, Vasconcellos C, Criado RFJ, Sittart JAS. O espectro do eritema multiforme (eritema multiforme minor e major) e o espectro da Síndro-me de Stevens-Johnson e da Necrólise Epidérmica Tóxica (síndrome de Lyell). *Rev Bras Clin Terap* 2002;28:113-21.
28. Dietrich A, Kawakubo Y, Rzany B, Mockenhaupt M, Simon JC, Schöpf E. Low N-acetylanting ca-pacity in patiets with Stevens-Johnson syndrome and Toxic Epidermal Necrolysis. *Exp Dermatol* 1995;4:313-6.
29. Wolkestein P, Carrière V, Charue D, Bastuji-Ga-rin S, Revuz J, Roujeau JC, *et al.* A slow acetyla-tor genotype is a risk factor for sulphonamide-in-diced Toxic Epidermal Necrolysis and Stevens-Johnson syndrome. *Pharmacogenetics* 1995;5:255.

30. Mockenhaupt M, Norgauer J. Cutaneous Adverse Drug Reactions. Stevens-Johnson syndrome and Toxic Epidermal Necrolysis. *ACI International* 2002;14:143-50.
31. Posadas SJ, Padial A, Torres MJ, Mayorga C, Leyva L, Sanchez E, *et al.* Delayed reactions to drugs show levels of perforin, granzyme B, and Fas-L to be related to disease severity. *J Allergy Clin Immunol.* 2002;109:115-61.
32. Correia O, Delgado L, Barbosa IL, Campilho F, Fleming-Torrilha J. Increased interleukin 10, tumor necrosis factor α , and interleukin 6 levels in blister fluid of toxic epidermal necrolysis. *J Am Acad Dermatol* 2002;47:58-62.
33. Chosidow O, Bourgault-Villada I, Roujeau JC. Drug rashes. What are the targets of cell-mediated cytotoxicity? *Arch Dermatol* 1994;130:627-9.
34. Mockenhaupt M, Schöpf E. Epidemiology of Drug-induced severe skin reactions. *Semin Cutan Med Surg* 1996;15(4):236-43.
35. Bocquet H, Bagot M, Roujeau JC. Drug-induced pseudolymphoma and drug hypersensitivity syndrome (Drug Rash with Eosinophilia and Systemic Symptoms: DRESS). *Semin Cutan Med Surg* 1996;15:250-7.
36. Criado PR, Lucena SK, Crivellaro APGS, Criado RFJ, Tebcherani A, Nogueira AT, *et al.* Síndrome de hipersensibilidade a anticonvulsivantes: relato de dois casos. *Rev Bras Clin Terap* 2002;28:59-63.
37. Kennebeck GA. Anticonvulsant Hypersensitivity Syndrome. *J Am Board Fam Pract* 2000;13(5): 364-70.
38. Jonas D, Chiap V, Resor S, Appel G, Grossman ME. Phenytoin-like hypersensitivity associated with lamotrigine. *J Am Acad Dermatol* 1997;36: 1016-8.
39. Gupta AK, Kopstein JB, Shear NH. Hypersensitivity reaction to terbinafine. *J Am Acad Dermatol* 1997;36:1018-9.
40. Castell JV. Allergic hepatitis: a drug-mediated organ-specific immune reaction. *Clin Exp Allergy* 1998;28:13-9.
41. Shapiro LE, Shear NH. Mechanisms of drug reaction the metabolic track. *Semin Cutan Med Surg* 1996;15:217-27.
42. Sidoroff A, Halevy S, Bavnick JNB, Vailant L, Roujeau JC. Acute generalized exanthematous pustulosis (AGEP)- a clinical reaction pattern. *J Cutan Pathol* 2001;28:113-19.
43. Young PC, Turiansky GW, Bonner MW, Benson PM. Acute generalized exanthematous pustulosis induced by chromium picolinate. *J Am Acad Dermatol* 1999;41:820-3.
44. Galvão C, Criado RFJ, Criado PR, Valente NYS, Mello JF, Fernandes MF. Acute generalized exanthematous pustulosis (AGEP) induced by ingestion of bamifylline. *J Eur Acad Dermatol Venereol* 2002;16:634-7.
45. Bristschgi M, Steiner UC, Schmid S, Depta JP, Senti G, Bircher A, *et al.* T-cell involvement in drug-induced acute generalized exanthematous pustulosis. *J Clin Invest* 2001;107:1433-41.
46. Bigby M, Stern RS, Arndt KA. Allergic Cutaneous Reactions to Drugs. *Primary Care* 1989; 16:713-27.
47. Crowson AN, Magro CM. Recent advances in the pathology of cutaneous drug eruptions. *Dermatol Clin* 1999;17:537-60.
48. Lotti T, Ghersetich I, Comocchi C, Jorizzo JL. Cutaneous small-vessel vasculitis. *J Am Acad Dermatol* 1998;39:667-87.
49. Chastain MA, Russo GG, Boh EE, Chastain JB, Falabella A, Millikan LE. Propylthiouracil hypersensitivity: report of two patients with vasculitis and review of the literature. *J Am Acad Dermatol* 1999;41:757-64.
50. Park KEJ, Chipps DR, Benson EM. Necrotizing vasculitis secondary to propylthiouracil presenting as purpura fulminans. *Rheumatology (Oxford)* 1999;38:790-2.
51. Gruchalla R. Advances in allergic diseases: An update for the new millennium. Understanding drug allergies. *J Allergy Clin Immunol* 2000;105: s637-44.

Endereço para correspondência:

Roberta Fachini Jardim Criado
Rua Xingu 245/182 - Bairro Valparaíso
09060-050 – Santo André – SP
Tel/Fax: 11-4426-8803
e-mail: prcriado@directnet.com.br

[\[Home Page SBAI\]](#) [\[Índice Geral\]](#) [\[Índice do Fascículo\]](#)

A Revista Brasileira de Alergia e Imunopatologia é publicação oficial da Sociedade Brasileira de Alergia e Imunopatologia.
Copyright 2003- SBAI -Av. Prof. Ascendino Reis, 455 - São Paulo - SP - Brasil - CEP: 04027-000